Ultraschall-gesteuerte minimal-invasive Interventionen an der Brust – lösen sie bald die konventionelle Brustchirurgie ab?

Prof. Dr. med. Andreas Günthert, Dr. med. Nadja Ballabio, Dr. med. Silvia Rauch, Dr. med. Inês Vaz

Einleitung

Die Ultraschalluntersuchung der Brust ist zwar keine allgemein anerkannte Methode zum Screening im Rahmen der Früherkennung, diese ist aber insbesondere bei dichter Brustdrüse eine wertvolle Ergänzung zur Tomosynthese (Abb. 1).

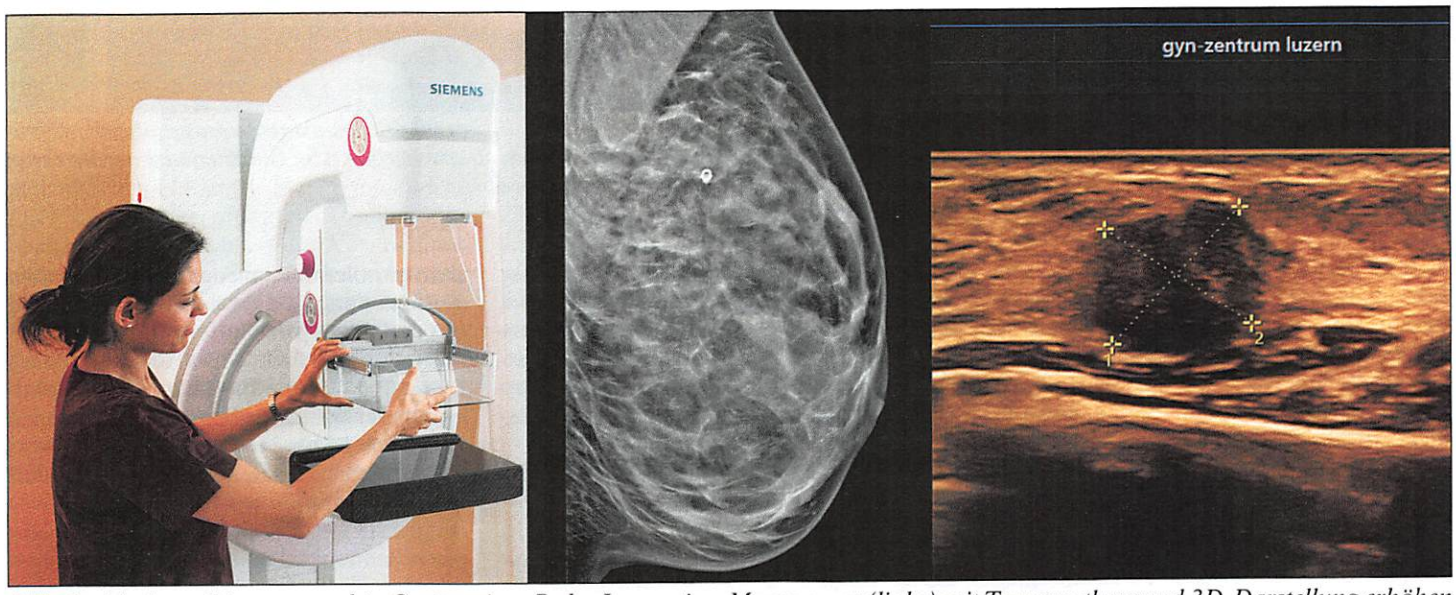

Abb. 1: *Moderne Mammographie-Geräte wie z. B. der Innovation-Mammomat (links) mit Tomosynthese und 3D-Darstellung erhöhen deutlich die Detektionsrate auch bei sehr dichtem Brustdrüsengewebe (Mitte), dennoch ist der Ultraschall in diesen Fällen eine ergänzende Methode zur gezielten Beurteilung auch kleinster Befunde (rechts).*

Durch Weiterentwicklung der Technik können inzwischen kleinste Läsionen detektiert und meist auch zugeordnet werden. Im Zweifelsfall benötigt es eine Gewebeprobe, die in den meisten Fällen sonographisch gesteuert durchgeführt werden. Die einst durchgeführte einfache sonographisch gesteuerte Feinnadelpunktion von umschriebenen Läsionen zur Diagnostik wurde inzwischen durch verschiedenste Techniken der sonographisch gesteuerten Biopsien, Markierungen und Tumorentfernungen verdrängt. Die schweizerische Minimally Invasive Breast Biopsies Working Group (MIBB) leistete hier international bemerkte Pionierarbeit (www.mibb.ch). Der Ultraschall der Brust hat auch einen festen Stellenwert im Operationssaal, denn der intraoperative Ultraschall verbessert die Planung und Durchführung der Brustchirurgie, wodurch sich Nachresektionen deutlich verringern lassen (1).

Methoden sonographisch gesteuerter Interventionen an der Brust

Feinnadelpunktion

Die konventionelle Feinnadelpunktion (FNP) hat heute nur noch in Ausnahmen einen Stellenwert, nämlich bei der Punktion von symptomatischen und nicht suspekten zystischen Läsionen wie auch bei der Lymphknotenpunktion. Der wesentliche Nachteil hierbei ist, dass eine Zytologie nicht die gleiche Aussagekraft hat wie eine echte Gewebeprobe, und dass zystische Läsionen bei der Punktion kollabieren können und bei suspekter Läsion und auffälligem zytologischem Ergebnis diese Läsionen dann schwer zu detektieren sind.

Coreneedle-Biopsie und Clipmarkierungen

Besser als die FNP ist bei Herdbefunden die Coreneedle-Biopsie (CNB), die vollautomatisch oder halbautomatisch mit kontrolliertem Vorschub durchgeführt werden kann. Mit der halbautomatischen CNB lassen sich auch gefässnahe Lymphknoten praktisch ohne wesentliches Risiko histologisch sichern und bei Verwendung einer Coaxial-Nadel auch unmittelbar mit einem Clip markieren (Abb. 2). Insbesondere vor Durchführung einer primären Chemotherapie ist eine Clipmarkierung obligat, wobei hier der Primärtumor selbst und auch metastatische Lymphknoten markiert werden sollten. Nach Durchführung der primären Chemotherapie, insbesondere bei Her-2 überexprimierenden Mammakarzinomen, kann in bis zu 46% der Fälle eine Komplettremission erreicht werden (Lit. 2). Dennoch müssen die primären Herde unbedingt entfernt werden, da die klinische Komplettremission nicht unbedingt einer pathologischen Komplettremission entspricht. Vor allem beim Hormonrezeptorpositivem Mammakarzinom kann eine erhebliche Diskrepanz zwischen der Bildgebung und der tatsächlichen Tumorausdehnung nach primärer Chemotherapie bestehen (3). Bei einer gezielten Entfernung der markierten Lymphknoten kombiniert mit einer Sentinelnodebiopsie nach primärer Chemotherapie spricht man von einer targeted axillary dissection. Für die Sicherheit dieser Methode laufen international diverse Studien, in der Schweiz die TAXIS-Studie, um die Morbidität der Axilladissektion zu verringern.

Vakuum-assistierte Biopsien

Dank der MIBB und dem Einsatz von Prof. Dr. med. Renzo Brun del Re sind sonographische und auch radiologische Vakuum-assistierte Biopsien (VABs) längst eine kassenpflichtige Leistung, was im Vergleich zum Ausland zu einem Erfahrungsvorsprung geführt hat, und die MIBB verfügt in diesem Zusammenhang über eine einzigartige multizentrische Datenbank. Neben den etwas aufwendigen radiologisch-gesteuerten Verfahren, wie

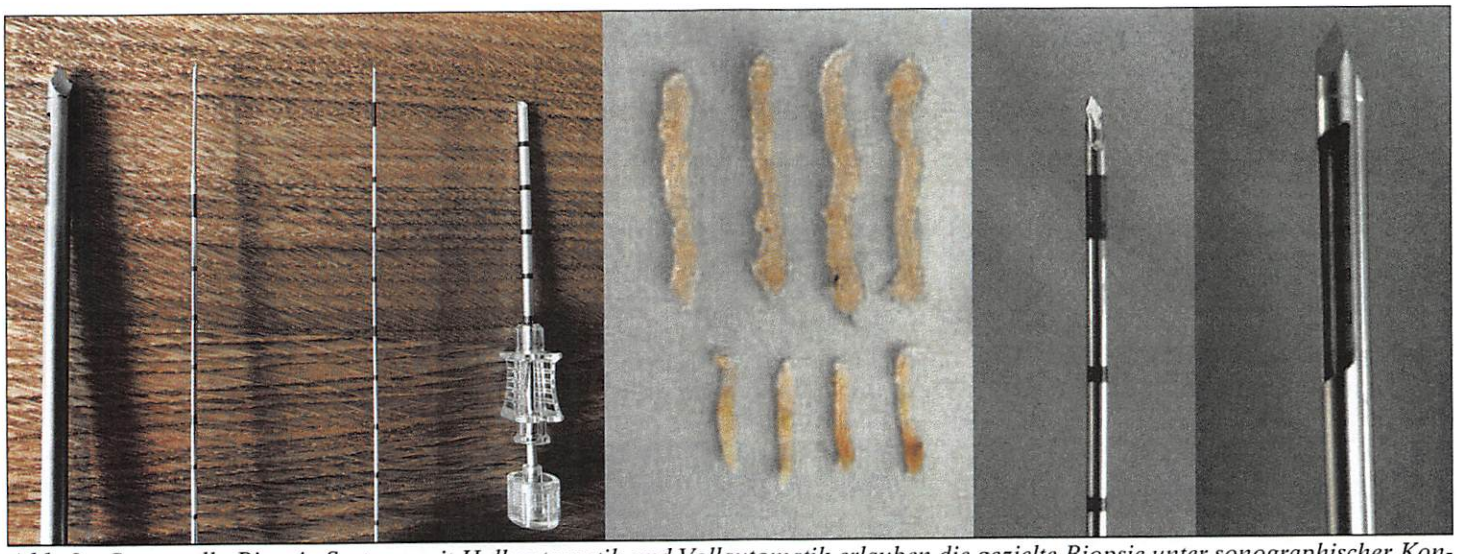

Abb. 2: Coreneedle-Biopsie-Systeme mit Halbautomatik und Vollautomatik erlauben die gezielte Biopsie unter sonographischer Kontrolle auch an anatomisch schwierigen Lokalisationen. Eine Co-Axialnadel erhöht dabei die Sicherheit. Die Biopsienadel der VAB hat einen deutlich dickeren Durchmesser und gewinnt dementsprechend grössere Gewebeproben.

mammographische VABs bei suspektem Mikrokalk oder den MR-gesteuerten Biopsien, sind sonographische VABs technisch wenig aufwendig und lassen sich nahezu schmerzfrei in Lokalanästhesie durchführen. Bevor daher eine aufwendige MR-gesteuerte VAB durchgeführt wird sollte ein 2nd-look Ultraschall erfolgen, denn etwa 50% der MR-Befunde lassen sich in Kenntnis der Lokalisation in einer gezielten Sonographie detektieren. Die diagnostische VAB sollte immer mit einer Clip-Markierung kombiniert werden, um bei Bedarf gezielt nachoperieren zu können oder in der Verlaufskontrolle die ehemalige Lokalisation nachvollziehen zu können. Unter anderem dank der MIBB-Datenbank ist inzwischen bekannt, dass viele Indikatorläsionen mit unklarem Malignitätspotential nicht mehr zwangsläufig operiert werden müssen, sondern eine Nachbeobachtung meist gerechtfertigt ist (4).

In der operativen Therapie spielte die VAB bisher hauptsächlich bei der Entfernung von Fibroadenomen eine Rolle, wobei bei Läsionen grösser als 2 cm mit Rezidiven bei unvollständiger Entfernung zu rechnen ist. Eine grössere Studie aus China zeigte auch Sicherheit der VAB bei der Gynäkomastie, die bei guter Analgesie und nicht allzu grossen Brustdrüsenkörpern problemlos mit der VAB behandelt werden kann. Der wesentliche Nachteil bei der operativen Entfernung ist die Zerstückelung des Gewebes und der damit fehlenden Beurteilbarkeit der Resektionsränder bei prämalignen oder malignen Befunden (Abb. 3).

Dennoch steht die sonographische VAB kurz vor einem Durchbruch in der Karzinomchirurgie nach primärer Chemotherapie mit einem bildgebenden Hinweis eine Komplettremission, wenn diese durch gezielte Biopsie bestätigt werden soll. Erste Studiendaten ergeben, dass nach einer Lernkurve die Bestätigung der Remission durch VAB eine gute Sensitivität und

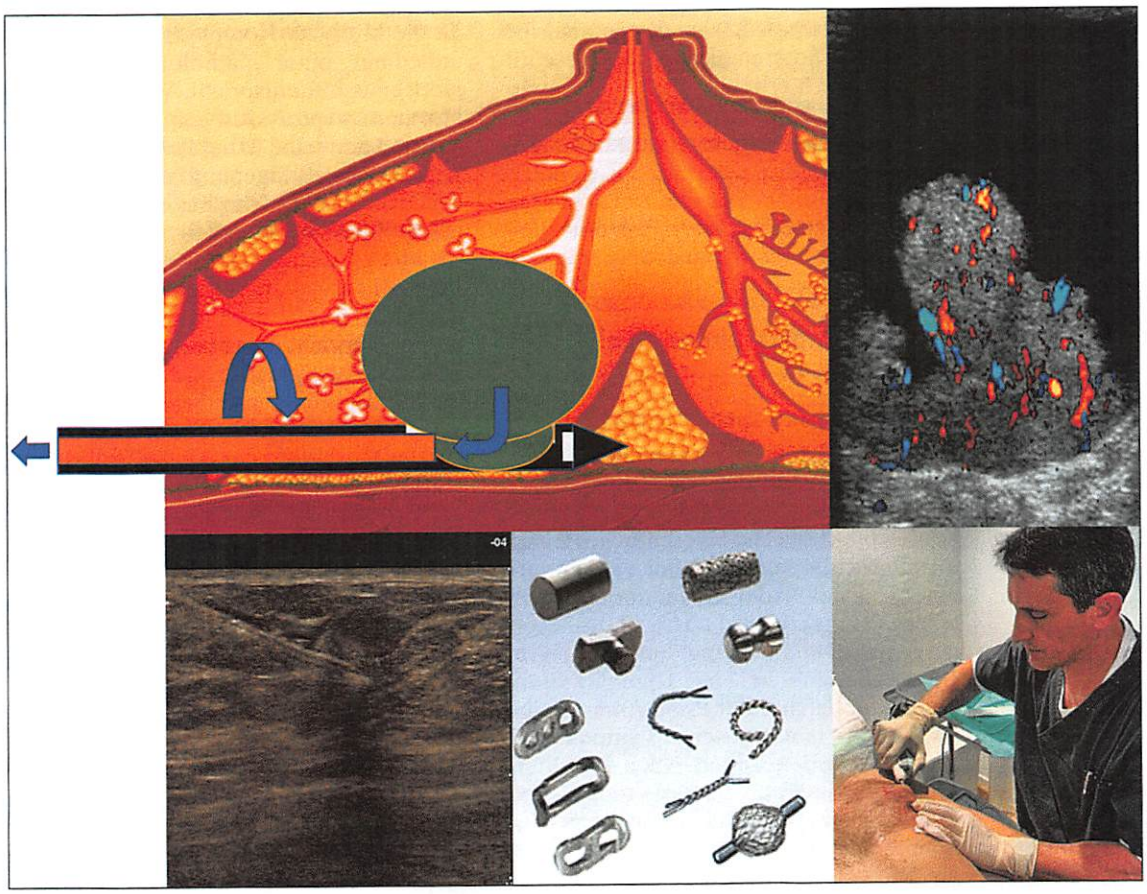

Abb. 3: Sonographisch gesteuerte VAB
Komplexe Zysten (rechts oben) sollten unter sonographischer Kontrolle entfernt werden (unten links) und mit einem Clip (unten Mitte) markiert werden. Auch eine Gynäkomastie kann praktisch narbenfrei behandelt werden (unten rechts).

Spezifität hat, was derzeit nun multizentrisch validiert wird (5). Diesen Patientinnen bleibt dann in absehbarer Zeit eine offen-chirurgische Intervention bei Bestätigung der Komplettremission durch VAB erspart.

Es gibt neben der VAB auch Instrumente wie z. B. das Intact-System, die mittels einer monopolaren Ringelektrode Befund in toto entfernen können und bereits erste Daten hinsichtlich Sicherheit bei Präkanzerosen vorliegen (6)(Abb. 4). Nach einer Testphase in 2010 am Brustzentrum Inselspital wurde jedoch dieses Gerät in der Schweiz bisher nicht eingeführt.



Abbildung 4: *CDas innovative Intact®-System entfernt in toto Läsionen bis zu 3 cm Grösse. Es ist in der Schweiz bisher nicht erhältlich.*

Fazit

In der Zentralschweiz wurde das organisierte Screening für Brustveränderungen bisher nicht umgesetzt. Umso wichtiger ist hier der proaktive Hinweis der behandelnden Ärzte auf den Vorteil eines opportunistischen Screenings hinzuweisen. Das opportunistische Screening kann durchaus Vorteile haben, denn im Optimalfall wird bei der Patientin die Bildgebung der Mammographie beim gleichen Besuch um die Ultraschalluntersuchung ergänzt und notwendige Interventionen unmittelbar vor Ort angeboten werden. Dies ist nicht nur Ausdruck einer modernen Service-Qualität, sondern verringert auch psychologische Stresssituationen durch Recalls hervorgerufen. Durch das Screening können Mammakarzinome zwar nicht verhindert werden, dennoch wird ein Grossteil in frühen Stadien erkannt und können meist wesentlich weniger aggressiv therapiert werden. In voraussichtlich wenigen Jahren wird auch ein bedeutender Teil der Mammakarzinome in Lokalanästhesie durch sonographisch gesteuerte minimal-invasive Methoden entfernt werden können, die konventionelle Chirurgie bleibt uns aber sicher noch eine Weile erhalten.

Korrespondenzadresse Autor:

Prof. Dr. med. Andreas Günthert
Leiter gyn-zentrum
Haldenstrasse 11
6006 Luzern
andreas.guenthert@gyn-zentrum.ch
www.gyn-zentrum.ch

Literaturangaben:

1) Esgueva A, Rodríguez-Revuelto R, Espinosa-Bravo M, Salazar JP, Rubio IT. Learning curves in intraoperative ultra-sound guided surgery in breast cancer based on complete breast cancer excision and no need for second surgeries. Eur J Surg Oncol. 2019 Apr;45(4):578-583.
2) Gianni L, Pienkowski T, Im YH, Roman L, Tseng LM, Liu MC, Lluch A, Staroslawska E, de la Haba-Rodriguez J, Im SA, Pedrini JL, Poirier B, Morandi P, Semiglazov V, Srimuninnimit V, Bianchi G, Szado T, Ratnayake J, Ross G, Valagussa P. Efficacy and safety of neoadjuvant pertuzumab and trastuzumab in women with locally advanced, inflammatory, or early HER2-positive breast cancer (NeoSphere): a randomised multicentre, open-label, phase 2 trial. Lancet Oncol. 2012 Jan;13(1):25-32.
3) McGuire KP,Toro-Burguete J,Dang H,Young J, Soran A, Zuley M, Bhargava R, Bonaventura M, Johnson R, Ahrendt G. MRI staging after neoadjuvant chemotherapy for breast cancer: does tumor biology aff ect accuracy? Ann Surg Oncol. 2011 Oct;18(11):3149-54.
4) Rageth CJ, O›Flynn EAM, Pinker K, Kubik-Huch RA, Mundinger A, Decker T, Tausch C, Dammann F, Baltzer PA, Fallenberg EM, Foschini MP, Dellas S, Knauer M, Malhaire C, Sonnenschein M, Boos A, Morris E, Varga Z. Second International Consensus Conference on lesions of uncertain malignant potential in the breast (B3 lesions). Breast Cancer Res Treat. 2019 Apr;174(2):279-296.
5) Graham CL. Evaluation of percutaneous vacuum assisted intact specimen breast biopsy device for ultrasound visualized breast lesions: Upstage rates and long term follow-up for high risk lesions and DCIS. Breast. 2017 Jun;33:38-43.
6) Heil J, Sinn P, Richter H, Pfob A, Schaefgen B, Hennigs A, Riedel F, Thom-as B, Thill M, Hahn M, Blohmer JU, Kuemmel S, Karsten MM, Reinisch M, Hackmann J, Reimer T, Rauch G, Golatta M. RESPONDER - diagnosis of pathological complete response by vacuum-assisted biopsy after neoadjuvant chemotherapy in breast Cancer – a multicenter, confirmative, one-armed, intra-individually-controlled,open, diagnostic trial. BMC Cancer. 2018 Aug 25;18(1):851

Team der Brustsprechsunde im gyn-zentrum

Prof. Dr. med. Andreas Günthert

Dr. med. Nadja Ballabio

Dr. med. Silvia Rauch

Dr. med. Inês Vaz