ERFAHRUNGSBERICHT

Lichen sclerosus aus der Sicht einer Patientin und Ingenieurin

Verena Schmidt

Mit 11 Jahren wurde bei mir Lichen sclerosus (LS) diagnostiziert. Nachdem ich vor einigen Jahren meine Pille abgesetzt hatte, habe ich ein periodisches Verhalten meines LS festgestellt. Als promovierte Ingenieurin wollte ich diesem Sachverhalt genauer nachgehen. Anhand von wissenschaftlichen Artikeln habe ich die Krankheit analysiert. Ich habe Problemlösungstechniken aus meinem beruflichen Umfeld angewandt, um LS besser zu verstehen. Mein LS verbesserte sich nachhaltig.

Im ersten Teil meines Beitrags beschreibe ich meine Diagnose. Im zweiten diskutiere ich den aktuellen wissenschaftlichen Stand sowie meine persönlichen Theorien und Erfahrungen.

Meine Recherchen zeigen die Verbindung zwischen Autoimmunerkrankungen bei Frauen und LS auf. Zusätzlich geben meine Ergebnisse Hinweise darauf, dass die allgemeinen Hauteigenschaften von LS-Patienten sowie der Einfluss von hormonellen Verhütungsmitteln genauer untersucht werden sollten.

Meine Diagnose

Ich bin heute 41 Jahre alt. Die Diagnose LS erhielt ich mit 11 Jahren. Damals war LS eine „Alte-Frauen-Krankheit". Aus Sicht des ersten Gynäkologen (1. Arzt) konnte es nicht sein, dass ich als Kind davon betroffen war. Nach dem Besuch bei einem Urologen (2. Arzt) wurde ich zu einem weiteren Gynäkologen (3. Arzt) geschickt.

Der 3. Arzt diagnostizierte damals LS und teilte mir und meiner Mutter mit, dass sich der LS wahrscheinlich zwischen meinem 20. bis 40. Lebensjahr zu einem Karzinom entwickeln würde. An das damalige Diagnosegespräch kann ich mich noch sehr gut erinnern, und daran, wie ich mit zitternden Beinen mit meiner Mutter durch Nürnberg lief. Ich war damals schockiert und der Aspekt, dass sich LS zu Krebs weiterentwickeln kann, war für mich persönlich das Schlimmste.

Heute, nach meinen persönlichen Recherchen, fürchte ich ein Karzinom nicht mehr als jede andere Frau. Das damalige Diagnosegespräch empfinde ich aus heutiger Sicht ausgesprochen unangemessen.

Nach der Diagnose wurden mir vom 3. Arzt als erstes eine starke Kortisonsalbe sowie eine Fettsalbe verschrieben, die zur einer starken Verbesserung meines LS führte. Meine Eltern entschieden sich wenige Wochen später, eine Zweitmeinung an der dermatologischen Poliklinik (4. Arzt) in Erlangen einzuholen. Zu diesem Zeitpunkt war mein LS bereits sehr viel besser, sodass weder der LS bestätigt noch ein Hinweis auf ein zukünftiges Karzinom gefunden werden konnte. Damals wurde bei mir keine Gewebeprobe entnommen. Kurz nach der ersten Diagnose hatte ich meine erste Menstruation und der LS verbesserte sich. Nachdem ich keine weiteren Beschwerden hatte, war die Erkrankung in den darauffolgenden Jahren kein Thema mehr für mich.

Ab dem Alter von 15 Jahren ging ich regelmäßig zum Gynäkologen (1. Arzt). Ich fragte ihn damals, ob er sich erklären könnte, was ich mit 11 Jahren gehabt hatte. Er verneinte einen möglichen LS und konnte auch im Alter von 15 Jahren nichts Auffälliges feststellen. LS war aus seiner Sicht nicht zutreffend.

Im Nachhinein verwundert mich diese Aussage, da höchstwahrscheinlich schon zum Zeitpunkt der Erstdiagnose Genitalveränderungen (Verkleben der Klitoris, Befund 3. Arzt) stattgefunden hatten. Dies ist auch nach meiner Sicht ein wichtiges Krankheitsindiz. Aus heutiger Sicht setzte mein LS mit der Einnahme der Pille wieder ein.

Mit dem Start meines Studiums wechselte ich den Frauenarzt (5. Arzt). Zu diesem Zeitpunkt waren die Symptome meines LS wie Juckreiz, Genitalveränderungen und Fissuren wieder ausgeprägt, dennoch wurde die Krankheit über längere Zeit nicht diagnostiziert. Es dauerte wieder Jahre bis zur Diagnose. Mit 22 Jahren wurde ich dann vom Gynäkologen (5. Arzt) zu einem Dermatologen (6. Arzt) für eine Gewebeprobe überwiesen. Dieser bestätigte meinen LS und ab diesem Zeitpunkt wurde ich entsprechend behandelt. Konkrete Informationen über die Krankheit habe ich damals jedoch nicht erhalten.

Obwohl Genitalveränderungen bei mir schon in der Kindheit diagnostiziert worden waren (3. Arzt), wurden diese von meinen Gynäkologen (1. Arzt, 5. Arzt) nicht als Indiz für eine LS-Erkrankung angesehen. Ich glaube, es ist sehr wichtig, dass Ärzte auf optische Veränderungen bei ihren Patienten achten, damit LS frühzeitig erkannt wird.

Heute bin ich bei einer Gynäkologin (8. Arzt), die mir bestätigt hat, dass sich mein LS sehr stark verbessert hat und die mich sehr gut unterstützt.

Erfahrungen, Untersuchungsergebnisse und Vorschläge

Hautelastizität

Nach Untersuchungen bei meinem früheren Gynäkologen (7. Arzt) hatte ich häufig Fissuren am Scheideneingang, da der Arzt bewusst meine Haut auf ihre Elastizität durch starkes Dehnen geprüft hatte. Besonders während meiner Schwangerschaft kam es zu entsprechenden Verletzungen. Die Wundheilung in diesem Bereich war leider schlecht. Aus diesem Grund bitte ich Frauenärzte bei LS-Patientinnen um besondere Umsicht bei der Untersuchung.

Juckreiz

Viele LS-Patienten leiden unter Juckreiz. Häufig wird dieses Symptom nicht direkt behandelt. Im Zusammenhang mit meinem Pruritus sehe ich die regelmäßigen Hautschuppen im Genitalbereich. Zu einer Verbesserung hat bei mir das Auftragen einer Fettsalbe 3-mal täglich geführt. Dadurch wurde eine Art Schutzschicht auf der Haut erzeugt und die Haut wurde nachgefettet. Es ist wichtig, dass jede Patientin ihre eigene Salbe findet. In meinem Fall hat *Deumavan* nicht geholfen, weil diese nicht fettend genug war und sofort eingezogen ist. Auch Östrogensalben führten zu keiner Verbesserung. Mein Juckreiz hat sich durch die Reduktion meiner Hyperkeratose weiter verbessert. Für mich ist Hyperkeratose ein wichtiger Aspekt im Zusammenhang mit dem Juckreiz. Eine verbesserte Therapie der Hornhautbildung wäre ein wichtiger Fortschritt.

Die jugendliche Haut

Wissenschaftliche Artikel, die sich mit LS im Kindesalter beschäftigen, evaluieren häufig, ob sich LS während der Pubertät verbessert. Das Ergebnis zeigt jedoch, dass sich LS nur in einigen Fällen ohne statistische Signifikanz verbessert (1). Entsprechend der Untersuchung von Saxon et al. gab es bei 75 % keine Änderungen der Krankheit (2). Häufig haben Familienmitglieder der Kinder ebenfalls LS (3). Nimmt man an, dass die Rückfettung der Haut ein wichtiger Aspekt ist, dann ist offensichtlich, dass allgemeine Hauteigenschaften vererbt werden können. Ich denke, dass das Vorhandensein von Akne ein Indikator ist. Ich hatte kaum Akne. Eine Umfrage in der deutschen Yahoo-LS-Gruppe hat gezeigt, dass 23 LS-Patienten keine bzw. kaum Akne während der Jugend hatten (n=31). Deshalb ist es naheliegend, dass die Veränderung von LS während der Pubertät mit der Änderung der Hauteigenschaften zusammenhängt.

Vererbung von LS

Erst kürzlich wurde bestätigt, dass mein Vater ebenfalls genitales LS hat. Er lebt mit der Erkrankung seit Jahrzehnten ohne größere Beschwerden.

Meines Erachtens gibt es zwei Gruppen von LS-Erkrankungen: vererbter und nicht-vererbter LS. Bei Kindern sehe ich eine Vererbung als wahrscheinlich an, so auch bei mir. Womöglich werden Risikofaktoren wie trockene Haut oder eine Bindegewebsschwäche vererbt. Dagegen mehren sich bei der zweiten Gruppe die Risikofaktoren durch das Alter, Krankheiten oder Tabletteneinnahme. Es scheint Risikofaktoren zu geben, die in einer bestimmten Konstellation und Häufung zu LS führen. Wie später gezeigt, sehe ich hormonelle Verhütungsmethoden als besonderen Risikofaktor. Zusätzlich haben Studien den Zusammenhang zwischen LS und Hypothyreose anerkannt (6).

Ist LS eine Autoimmunerkrankung?

Weder bei meinem Vater noch bei mir wurde eine Autoimmunerkrankung diagnostiziert.

Viele ältere Frauen leiden jedoch unter einer Autoimmunerkrankung. Aus diesem Grund wird LS häufig mit Autoimmunerkrankungen assoziiert (4) und teilweise sogar selbst als Autoimmunerkrankung angesehen (5). Dieser Zusammenhang konnte jedoch weder bei Männern noch bei Kindern (7) mit entsprechender Signifikanz bestätigt werden.

Die Häufigkeit des Auftretens von Autoimmunerkrankungen wurde bei einer bevölkerungsbezogenen Fallkontrollstudie von Higgins (6) analysiert. Das Ergebnis konnte nicht zeigen, dass LS-Patienten vermehrt unter Autoimmunerkrankungen leiden gegenüber Personen in der Kontrollgruppe. Dennoch gab es statistisch signifikante Zusammenhänge zwischen LS und manchen Erkrankungen, darunter auch Hypothyreose. Diese Krankheit wiederum hat einen Einfluss auf die Rückfettung der Haut und unterstützt somit meine These.

Betrachtet man dies mit Methoden von Ingenieuren, dann ist LS nur dann eine Autoimmunerkrankung, wenn jeder Patient darunter leidet. Dies ist jedoch nicht der Fall. Aus diesem Grund ist LS auch keine Autoimmunerkrankung. Sicherlich ist eine Autoimmunerkrankung ein wichtiger Risikofaktor für LS. Auf Grund meiner Schlussfolgerung bitte ich Zusammenhänge zwischen LS und Autoimmunerkrankungen noch einmal zu prüfen.

LS und das Hormonniveau

Die Haut im Genitalbereich ändert sich zyklisch mit dem Hormonspiegel (8). Das ist womöglich auch ein Grund, warum ich bei meinem LS ein zyklisches Verhalten sehe. Um den Zeitpunkt meiner Menstruation ist mein LS besser.

Die Veränderung des Hormonniveaus in den verschiedenen Lebensabschnitten wird in Fachartikeln aufgearbeitet. Zusätzlich schlage ich vor, dass man kurzfristige hormonelle Änderungen, z. B. während des weiblichen Zyklus oder der Schwangerschaft näher analysiert. Zusätzlich könnte es hilfreich

sein, die Gemeinsamkeiten zwischen den Hauteigenschaften durch die kurzfristigen Hormonzyklen mit den langfristigen Hormonzyklen bei Kindern und Frauen zu vergleichen.

Genitalbereich

Was ist am Genitalbereich so besonders, sodass LS dort besonders häufig auftritt? Ein wichtiger Unterschied ist die Feuchtigkeit. Dies würde auch erklären, warum bei Männern das Perineum seltener betroffen ist als bei Frauen, bei denen das Perineum aus physiologischen Gründen häufig genauso feucht ist wie die restliche Genitalregion.

Es gibt eine deutsche (9) und eine internationale Studie (10), bei denen von LS betroffene Vulvahaut in den Oberschenken verpflanzt wurde und umgekehrt. Die ehemalige lichenoide Haut verheilte auf dem Oberschenkel, während die vorher gesunde Haut LS in der Genitalregion ausbildete. Als lokaler Risikofaktor wurde deshalb Urin angegeben (10). Ich habe keinen Bericht gefunden, der sich mit den allgemeinen Hauteigenschaften von LS-Patienten beschäftigt. Dies bedeutet, dass in den Untersuchungen nur die betroffene (genitale) Haut analysiert wurde, jedoch nicht gesunde Hautpartien. Es wäre sehr interessant zu sehen, ob LS-Patienten besondere Eigenschaften der gesunden Haut haben.

Hormonelle Verhütungsmittel

Meinen alten Arztdokumentationen konnte ich entnehmen, dass kurz nachdem ich als Jugendliche die Pilleneinnahme begonnen hatte, es wieder zu Veränderungen im Genitalbereich gekommen war. Damals wurde jedoch vom Arzt kein Zusammenhang mit LS hergestellt. Insbesondere durch die Verbesserungen nach dem Absetzen der Pille sowie meinen Erfahrungen als Jugendliche sehe ich persönlich hormonelle Verhütungsmittel als potenziellen (Wieder-)Auslösungsfaktor für LS an. Meine These wird durch eine deutsche Dissertation gestützt, welche die Pille als Risikofaktor für LS identifiziert hat (11, 12). Die Arbeit zeigt, dass alle LS-Patienten auch hormonelle Verhütungsmittel einnehmen, während dies in der Vergleichsgruppe nur 66 % tun.

Als gemeinsamer Nenner kann wieder der Einfluss des Medikaments auf die Hauteigenschaften gesehen werden – durch die Hormone wird die Haut trockener. Dies führt dazu, dass bei Risikopatientinnen, etwa bei Frauen, die schon als Kind LS hatten oder die an Hypothyreose leiden, durch die Einnahme der Pille LS (wieder) ausbrechen kann. Um den genauen Einfluss von hormonellen Verhütungsmitteln auf LS zu prüfen, sollten entsprechende Studien durchgeführt werden. Es ist wichtig herauszufinden, ob Frauen mit einem LS-Hintergrund die Pille einnehmen sollten. Bis ein fundiertes Ergebnis vorliegt, sollten Frauenärzte achtsam bei möglichen Veränderungen der Patientinnen sein.

Kortison

Gynäkologen verschrieben mir bereits als Kind zeitgleich Kortison wie auch eine Fettsalbe. Mein LS verbesserte sich. Dennoch stelle ich mir als Ingenieurin die Frage, was hat mir wirklich geholfen?

Ich habe später Erfahrungen bei der Anwendung von Kortison gesammelt, die alleinige Rückschlüsse auf die Wirkung dieses Medikaments auf meine Haut zuließen. Zusammenfassend war das Ergebnis nicht gut. Zunächst erhält man als chronischer LS-Patient bei der Anwendung von Medikamenten selten detaillierte Hinweise, wie man diese applizieren soll und worauf zu achten ist. Ich glaube, dass Ärzte davon ausgehen, dass sich der Patient gut genug auskennt. Gerade bei Kortison sehe ich das als schwierig an. Vor einigen Jahren habe ich Kortison zuletzt angewendet. Das dürfte damals einmal täglich über mehrere Wochen mit langsamer Reduktion gewesen sein. Die gesamte Anwendung dürfte zwischen 4–6 Wochen gedauert haben. Auf Grund der Probleme habe ich Kortison teilweise auch früher abgesetzt.

Bei mir hat Kortison die Hyperkeratose zu stark reduziert. In meinem Fall hat das dazu geführt, dass die „junge" darunter liegende Haut noch nicht „ausgereift" war und es durch die Anwendung von Kortison zusätzliche offene Stellen und entsprechendes Brennen verursacht hat. Nur nach Absetzen von Kortison heilte meine Haut wieder.

Prinzipiell befürworte ich sehr ein Medikament, das Hyperkeratose entgegenwirkt. Kortison ist jedoch für mich aus psychologischen Gründen nicht die geeignete Wahl. Heute verwende ich kein Kortison. Die besten Erfahrungen habe ich mit Fettsalben gemacht. Auch Propolissalben, weiche Zinkpaste (Unterstützung der Wundheilung) und Hornhautsalben (Reduktion der Hyperkeratose) kann ich empfehlen. Die Kombination hat dazu geführt, dass meine Haut glatter ist. Auch die Anzahl der Fissuren hat sich reduziert. Die Elastizität ist dagegen stellenweise noch eine Herausforderung, insbesondere am oberen Rand des Scheideneingangs. Die Behandlung meiner trockenen Haut durch Fett hat mir sehr geholfen. Zur Verbesserung der Elastizität können Dilitatorensets, Dildos oder Vibratoren in verschiedener Größe helfen.

Im deutschen Yahoo-LS-Forum habe ich gelesen, dass viele Betroffene ihre persönliche Kombination an Medikamenten haben, mit denen sie zufrieden sind. Es ist dabei für sie wichtig, dass auch der Arzt sie bei der persönlichen Auswahl unterstützt und nicht auf eine strikte Schulbuchbehandlung fokussiert ist.

Binden vs. Tampons

Über lange Zeit verwendete ich Binden während meiner Menstruation. Vor einigen Jahren habe ich dann bemerkt, dass der Kallus und die Haut durch die Feuchtigkeit regelrecht aufquellen. Der Umstieg auf Tampons hat ebenfalls meinen LS

verbessert. Auf diese Weise ist die Haut während der Periode so trocken wie möglich und erholt sich besser.

Aus diesem Grund empfehle ich Gynäkologen, ihre Patientinnen zu befragen, ob sie Binden oder Tampons verwenden. Möglicherweise sind letztere im Rahmen der Behandlung von LS empfehlenswerter.

Dieser Aspekt zeigt ebenfalls einen Zusammenhang mit der Feuchtigkeit im Genitalbereich auf. Es wäre interessant, wenn Fachexperten den Schutzmechanismus der Haut bzgl. Nässe genauer untersuchen und prüfen würden, ob es einen Zusammenhang mit LS geben könnte.

Risikofaktoren und Ursachen für Lichen sclerosus (LS)

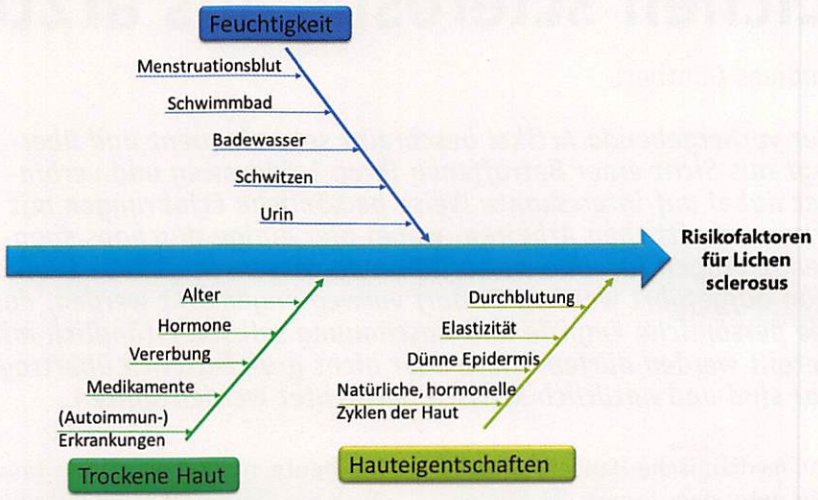

Ishikawa-Diagramm, das die verschiedenen Aspekte des LS auf einen Blick sichtbar macht.

Zusammenfassung

Als LS-Patientin zeigt dieser Bericht meine persönlichen Erfahrungen mit der Krankheit auf. Ich stelle verschiedene, wichtige Behandlungsaspekte dar, die die Lebensqualität von anderen Patientinnen positiv beeinflussen können. Dazu zählen z. B. die Verwendung von Tampons oder ein möglicher Verzicht von hormonellen Verhütungsmitteln. Zusätzlich wurde unter Anwendung von ingenieurwissenschaftlichen Methoden die Thematik analysiert, sodass sich neue Schlussfolgerungen – wie z. B. der Zusammenhang zwischen LS und Autoimmunerkrankungen – ergeben. Schließlich möchte ich Anregungen für weiterführende, wissenschaftliche Untersuchungen wie die Analyse der allgemeinen Hauteigenschaften oder hormoneller Verhütung geben.

Als Ingenieurin visualisiere ich gerne mögliche Ursachen grafisch. Ich habe deshalb die verschiedenen Risikofaktoren abschließend in einem Ishikawa-(Fischgrät-Diagramm, s. Abb.) dargestellt. Potenzielle Ursachen und Risiken sind somit gleichzeitig sichtbar sind. Auf diese Weise sind alle Aspekte im Fokus und nichts wird vergessen. Gleichzeitig erleichtert ein Ishikawa-Diagramm die Fachdiskussion.

Ich bin sehr daran interessiert, dass die LS-Forschung intensiviert wird. Hoffentlich verbessern meine Ergebnisse die Lebensqualität anderer Patientinnen. Dieser Artikel stellt einen Ausschnitt meiner Recherchen dar, für weitere Diskussionen stehe ich gern, z. B. per E-Mail zur Verfügung.

Literatur

1. Smith YR, Haefner HK: Vulvar Lichen Sclerosus: pathophysiology and treatment, Am J Clin Dermatol 2004;5(2):105–125
2. Smith SD, Fischer G: Childhood Onset Vulvar Lichen Sclerosus Does Not Resolve at Puperty: A Prospective Case Series, Pediatr Dermatol, 2009;26(6):725–729
3. Powell J, Wojnarowska F: Childhood vulvar lichen sclerosus: An increasingly common problem, JAAD 2001;44(5):803–806
4. Rimoin LP, Kwatra SG, Yosipovitch G: Female-specific pruritus from childhood to postmenopause: clinical features, hormonal factors, and treatment considerations, Dermatol Ther 2013;26:157–167
5. Kreuter A, Kryvosheyeva Y, Terras S et al.: Association of autoimmune disease with lichen sclerosus in 532 male and female patients, Acta Derm Venereol 2013;93(2):238–241
6. Higgins CA: A population-based case-control study of aetiological factors associated with vulval lichen sclerosus, J Obstet Gynaecol 2012; 32:271–275
7. Krafchik BR: Lichen Sclerosus in Children, Curr Probl Dermatol 2000;12(4):165–167
8. Gätje R, Eberle C, Scholz C et al.: Kurzlehrbuch Gynäkologie und Geburtshilfe, Thieme Verlag, Stuttgart, 2. Aufl. 2015
9. http://medical.swisslens.ch/de/patienten/keratokonus/keratokonus-informationen/ (aufgerufen am 25.12.2015)
10. Karg M: Subjektiver Leidensdruck, Sexualität und Partnerschaft bei Patientinnen mit Vulvaerkrankungen, Diss. Hamburg, 2003
11. Günthert AR, Faber M, Knappe G, et al.: Early onset vulvar Lichen Sclerosus in premenopausal women and oral contraceptives, Eur J Obstet Gyn R B 2008;137: 56–60
12. Faber M: Lichen sclerosus unter Einnahme antiandrogenhaltiger Kontrazeptiva bei Frauen zwischen 17 und 40 Jahren, Diss. Göttingen 2014

Mehr zum Thema Lichen sclerosus

Bitte beachten Sie den im Anschluss an diesen Erfahrungsbericht folgenden Kommentar von Prof. Dr. Andreas Günthert, der eine Einordnung aus medizinischer Sicht vornimmt.

Autorin

Dr.-Ing.
Verena Schmidt
Max-Reger-Str. 12
92681 Erbendorf
verena.schmidt11@arcor.de

KOMMENTAR

Lichen sclerosus aus ärztlicher Sicht

Andreas Günthert

Der vorhergehende Artikel beschreibt sehr eloquent und überlegt aus Sicht einer Betroffenen ihren Leidensweg und verbindet dabei auf interessante Weise persönliche Erfahrungen mit wissenschaftlichen Arbeiten, wobei hier einige durchaus spannende Fragen für eine weiterführende wissenschaftliche Evaluation aufgeführt werden. Es darf vorweg angemerkt werden, dass die persönliche Empirie und Anschauung selbstverständlich mitgeteilt werden dürfen, diese aber nicht grundsätzlich übertragbar sind und natürlich kritisch betrachtet werden sollten.

Das medizinische Handeln wird immer unter dem Aspekt des Wissensstands zu einem Zeitpunkt bestimmt. War die Vulva bis vor wenigen Jahren ein kulturell wie auch medizinisch sehr vernachlässigtes Organ, so hat sich dies erfreulicherweise in den letzten Jahren deutlich gebessert, auch wenn hier zunächst in einer Boomphase der plastischen Vulvachirurgie mit Basisaufklärungen zu beginnen ist und tatsächlich weniger als die Hälfte der Frauen ihr äußeres Genitale korrekt benennen können (1). Insofern wird insbesondere bei Lichen sclerosus (LS) derzeit häufig das mangelnde Wissen der behandelnden Ärzte retrospektiv mit Vorwürfen belastet, aber ein Organ, das im Bewusstsein kaum existierte und über das kaum wissenschaftlich publiziert wurde, entzog sich leider auch dem Kenntnisstand der behandelnden Ärzte. Dies ändert sich gerade rasant durch bessere Literatur und Workshops, nicht zuletzt aber auch Dank der Aufklärung durch den Verein „Lichen Sclerosus" (www.lichensclerosus.ch).

Kaum Zweifel an LS als Autoimmunerkrankung

Dass es sich bei LS um eine Autoimmunerkrankung handelt, wird in der Fachwelt eigentlich nicht ernsthaft angezweifelt, auch wenn es keine klaren einheitlichen Muster zu geben scheint und sich serologisch der LS bis heute nicht bestätigen lässt. Auch die Biopsie ist im Frühstadium äußerst schwierig zu beurteilen, sodass es meist besser ist, sich auf die Klinik zu verlassen und dabei akzeptiert werden muss, dass potenziell eine Fehldiagnose gestellt werden kann (2, 3).

Bei der Betroffenen wurde die Diagnose bereits im Kindesalter gestellt, was nicht selten vorkommt und eigentlich erfreulich ist, zumal adäquate Therapie und Pflege einen langjährigen Leidensweg ersparen können. Eine gemeinsame Betreuung durch Pädiater, Kinder- und Jugendgynäkologie sowie Dermatologie ist für betroffene Kinder eine wichtige Begleitung über Kindheit und Pubertät hinaus (4). Es scheint tatsächlich, wie von der Autorin beschrieben, eine familiär gehäufte Variante vorzukommen (wahrscheinlich laut einer Umfrage im Verein LS bis zu 50 %) und eine sporadische. Allerdings lassen sich diese zunächst nicht voneinander unterscheiden, und LS ist kein isoliertes genitales Problem, denn LS kommt auch an anderen Stellen des Körpers vor und ist assoziiert mit anderen Erkrankungen, wie z. B. jener der Schilddrüse und auch der perniziösen Anämie, wobei es hier regional Unterschiede zu geben scheint. Hormone spielen sicher eine Rolle, aber viel weniger als ursprünglich angenommen und weder Östrogene noch Progesteron zeigen in der topischen Anwendung ein nennenswertes Ansprechen an der Vulva, insofern sind Corticoide und etwas weniger wirksam Calcineurininhibitoren der Standard in der Akut- und Langzeittherapie (5).

Frühe Diagnosestellung, Pflege und (Selbst-)Kontrolle

Entscheidend für die langjährige Betreuung von Betroffenen ist die möglichst frühe Diagnosestellung und insbesondere die korrekte Instruktion und Begleitung. Mindestens so wichtig wie die korrekte Auswahl von Salben und Pflegeprodukten sind dabei die korrekte Anwendung und die Selbstkontrolle durch die Patienten selbst mit dem Handspiegel. Bei korrekter Langzeitanwendung von topischen Kortikoiden (Clobetasolpropionat oder Mometasone) scheint das Karzinomrisiko nicht erhöht zu sein, und es kommt nur vereinzelt zu einer deutlichen Verschlechterung des Lokalbefunds (6). Hierbei ist das subjektive Empfinden der Patientinnen nicht unbedingt übereinstimmend mit dem klinischen Bild, insofern sind jährliche Kontrollen zur Vulvoskopie empfehlenswert. Bei Unsicherheit empfiehlt sich eine Anbindung an eine spezialisierte Sprechstunde, die auch über ein Netzwerk aus Sexualtherapeuten und speziell ausgebildeten Physiotherapeuten verfügt. Insbesondere bei Stenosierungen und Vernarbungen können neben den Dehnungen auch chirurgische Verfahren notwendig werden (Perineotomie, Defibulation), bei denen es allerdings eine gewisse Expertise benötigt, sonst verschlimmert sich eventuell die Situation (7).

Es ist außerordentlich wichtig, dass Frauenärzte sich auf dem Gebiet der Vulvaerkrankungen fort- und weiter-

bilden. Es gibt hier sicher noch reichlich offene Fragen und Klärungsbedarf, speziell beim LS bestehen allerdings Standards in der Diagnosestellung und Behandlung mit sehr guten Ergebnissen. Wenn sich Betroffene zusätzlich seriös informieren möchten, dann steht ihnen der Verein „Lichen Sclerosus" zur Verfügung.

Literatur

1. Kreklau A, Vâz I, Oehme F, Strub F, Brechbühl R, Christmann C, Günthert A: Measurements of a ‚normal vulva' in women aged 15–84: a cross-sectional prospective single-centre study. BJOG. 2018;125:1656–1661
2. Regauer S, Liegl B, Reich O: Early vulvar lichen sclerosus: a histopathological challenge. Histopathology. 2005;47:340–347
3. Günthert AR, Duclos K, Jahns BG, Krause E, Amann E, Limacher A, Mueller MD, Jüni P.: Clinical scoring system for vulvar lichen sclerosus: J Sex Med. 2012;9:2342–2350
4. Nerantzoulis I, Grigoriadis T, Michala L: Genital lichen sclerosus in childhood and adolescence-a retrospective case series of 15 patients: early diagnosis is crucial to avoid long-term sequelae. Eur J Pediatr. 2017;176:1429–1432
5. Kirtschig G, Cooper S, Aberer W, Günthert A, et al.: Evidence-based (S3) Guideline on (anogenital) Lichen sclerosus. J Eur Acad Dermatol Venereol. 2017;31:e81-e83
6. Lee A, Bradford J, Fischer G: Long-term Management of Adult Vulvar Lichen Sclerosus: A Prospective Cohort Study of 507 Women. JAMA Dermatol. 2015;151:1061–1067
7. Bradford J, Fischer G: Surgical division of labial adhesions in vulvar lichen sclerosus and lichen planus. J Low Genit Tract Dis. 2013;17:48–50

Autor

Prof. Dr. med. Andreas Günthert
Leiter
gyn-zentrum ag
Haldenstraße 11
6006 Luzern
Schweiz
www.gyn-zentrum.ch
andreas.guenthert@gyn-zentrum.ch

Für die Erhaltungstherapie bei atrophischer Vaginitis

Gynoflor®

Ultra-low-dose Estriol + Laktobazillen

Ihre Patientin ist für ein Quartal versorgt.

Gynoflor® **Zusammensetzung:** Arzneilich wirksame Bestandteile: 1 Vaginaltablette enthält Lactobacillus-acidophilus-Kulturlyophilisat 50 mg (mindestens 10^8 lebens- oder vermehrungsfähige Keime), Estriol 0,03mg. Sonstige Bestandteile: Poly(O-carboxymethyl)stärke, Natriumsalz, Mikrokristalline Cellulose, Magnesiumstearat (Ph.Eur.), Dinatriumhydrogenphosphat, Lactose-Monohydrat. **Anwendungsgebiete:** Atrophische Vaginitis bei postmenopausalen Frauen. Anschlussbehandlung nach antiinfektiver Therapie von Vaginalinfektionen (z .B. bakterieller Vaginose, Trichomoniasis, Candidose), wenn nach Infektsanierung Symptome persistieren. **Gegenanzeigen:** Überempfindlichkeit auf Inhaltsstoffe. Bestehender oder früherer Brustkrebs bzw. ein entspr. Verdacht, estrogenabhängiger maligner Tumor oder ein entspr. Verdacht (v.a. Endometriumkarzinom), Endometriose oder diesbezgl. Verdacht, unbehandelte Endometriumhyperplasie, nicht abgeklärte Genitalblutungen. Frühere idiopathische oder bestehende venöse thromboembolische Erkrankungen (v.a. tiefe Venenthrombose, Lungenembolie), bekannt thrombophile Erkrankungen (z.B. Protein-C-, Protein-S- oder Antithrombin-Mangel), bestehende oder erst kurze Zeit zurückliegende arterielle thromboembolische Erkrankungen (v.a. Angina pectoris, Myokardinfarkt). Akute oder zurückliegende Lebererkrankungen, solange sich relevante Leberenzyme nicht normalisiert haben, Porphyrie. Vor der Menarche. **Nebenwirkungen:** Gelegentlich Brennen, selten Juckreiz, Rötung. Einzelfallbericht über allergische Reaktion gegen Lactobacillus-acidophilus-Kulturlyophilisat.
Verschreibungspflichtig. Stand: Juli 2016.

GFL-190405-a

Pierre Fabre Pharma

Pierre Fabre Pharma GmbH • Jechtinger Str. 13 • 79111 Freiburg • www.pierre-fabre.de